

2023 年临床执业医师回忆版考题

第一单元：

1. 患者为小叶性肺炎，渗出物主要是中性粒细胞。
2. 被银环蛇咬伤后出现四肢无力，眼睑下垂，肌肉震颤等症状，作用机制是与受体结合受限
3. 慢性肾衰竭患者的钙磷变化是高血磷，低血钙
4. 4.患儿缺铁性贫血，问应该补充哪种氨基酸——甘氨酸
5. 心室传导最快的结构是浦肯野纤维
6. 主动脉和肺动脉手术，从哪个部位进行血流阻断——心包横窦
7. 解剖学分流增加阻塞性肺气肿
8. 患者踩空一个楼梯，损伤到了哪根韧带——外侧副韧带

第二单元

1.高血压的诊断正确的是 (D)

- A. > 140/90
- B. > 130/80
- C. < 120/80
- D. $\geq 140/90$
- E. 120~139/80~89

2. 正常人的血压时 (C)

- A. < 140/90
- B. < 130/80
- C. < 120/80
- D. < 130/90
- E. < 120~139/80~89

(共用题干)

女，45岁，脸圆，变红1年，体重增加，月经稀发6个月，查体：BP160/100mmHg，向心性肥胖，皮肤薄，面部痤疮较多，大腿根部可见宽大紫纹，血钾3.3mmol/L，空腹血糖17.4mmol/L

3. 该患者最可能的诊断是 (D)

- A. 原发性醛固酮增多症
- B. 原发性高血压
- C. 女性男性化

D. 库欣综合征

E. 糖尿病

4.为明确诊断，该患者首要做的检查是（D）

A. 肾素、醛固酮

B. 泌乳素

C. 尿绒毛膜促性激素

D. 促肾上腺皮质激素、皮质醇

E. 肾上腺素

5.定性诊断最主要的检查是（C）

A. 大剂量地塞米松抑制试验

B. 血 ACTH 测定

C. 小剂量地塞米松抑制试验

D. 血皮质醇测定

E. 血醛固酮测定

6. 有助于确诊其病因或病变部位的检查是（E）

A.大剂量地塞米松抑制试验

B.血 ACTH 测定

C.小剂量地塞米松抑制试验

D. 血皮质醇测定

E. MRI

7. 如果该患者行胸部 CT 检查发现左肺有占位性病变，考虑的可能诊断是（B）

A. 库欣病

B. 异位 ACTH 综合征

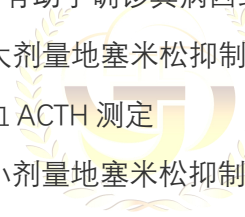
C. 肺部肿瘤

D. 肺部感染

E. 肺小细胞癌



金英杰医学®
JINYINGJIE.COM



金英杰医学®
JINYINGJIE.COM



金英杰医学®
JINYINGJIE.COM