押题密卷二

第一单元

A1型题

1.答案：D

解析:1.腮腺咬肌区有许多重要的血管通过，可分为纵行和横行两组：纵形组为颞浅动静脉、耳颞神经、下颌后静脉及颈外静脉；横行组为面神经、上颌动静脉及面横动脉。而舌下神经行走于下颌角水平时，即弯曲向前，行于二腹肌、茎突舌骨肌与舌骨舌肌之间。因此，行走过程中与腮腺区没有任何关系。腮腺区穿刺是不会损伤舌下神经的，而ABCE项中的任何一个都是有可能损伤的。

2.答案：A

解析:2.主承托区包括后牙区牙槽嵴顶、腭部弯隆区、颊棚区等区域。

3.答案：C

解析:3.行眶下神经阻滞麻醉时，进针的方向是向上、后、外。眶下孔向后外上方通入眶下管。

4.答案：A

解析:4.喙突是下颌骨的解剖结构；翼突为一对从蝶骨体与大翼连接处伸向下方的突起，属于蝶骨的解剖结构；锥突为腭骨的解剖结构；颞突为颞骨的解剖结构。

5.答案：C

解析:5.无

6.答案：D

解析:6.轴嵴是在轴面上，从牙尖顶端伸向牙颈部的纵形隆起。

7.答案：B

解析:7.下颌前磨牙的牙冠向舌侧倾斜。

8.答案：D

解析:8.牙冠上三个相邻面相交处形成一点，在该点上所成的角称点角。

9.答案：D

解析:9.下颌第一前磨牙冠部，颊尖长、大、尖而突，舌尖小、低而圆，即颊尖偏向牙长轴的舌侧，D项正确。下颌－前磨牙（牙合）面观，颊尖占4/5，舌尖不发达，整个（牙合）面自然接触区向舌侧收缩明显，尤其近中侧，颊尖远大于舌尖，AB项说法均不准确，E项颊尖偏向颊侧弄颠倒了，故选D项。

10.答案：D

解析:10.无

11.答案：D

解析:11.无

12.答案：E

解析:12.上颌尖牙牙冠唇面似圆五边形，其五边由近中缘、近中斜缘、远中斜缘、远中缘和颈缘组成。其中，近中斜缘短，与近中缘相连形成近中切角；远中斜缘长，与远中缘相连形成远中切角。初萌出的尖牙，近、远中斜缘在牙尖顶处相交约成90°角。唇面中部有突起的唇轴嵴，由牙尖顶伸至颈1/3，将唇面分为近唇斜面和远唇斜面。唇轴嵴两侧各有一条发育沟。外形高点在中1/3与颈1/3交界处的唇轴嵴上。

13.答案：E

解析:13.无

14.答案：B

解析:14.牙萌出的生理特点。（1）时间与顺序：在一定时间内，按一定顺序先后萌出。（2）左右对称萌出：中线左右同颌的同名牙几乎同时萌出。（3）下颌早于上颌；下颌牙的萌出要比上颌的同名牙早。

15.答案：A

解析:15.下颌后静脉又称为面后静脉。面总静脉由面静脉和下颌后静脉的前支汇合而成，即面静脉和面后静脉。

16.答案：B

解析:16.在细菌生长中，生物学性状最典型的时期是对数期。

17.答案：E

解析:17.霍乱弧菌的主要致病物质包括：鞭毛、菌毛、毒素共调菌毛和外毒素。

18.答案：C

解析:18.葡萄球菌易被溶菌酶杀死。

19.答案：D

解析:19.产气荚膜梭菌在牛奶培养基中培养时会产生”汹涌发酵“现象；在血平皿上形成双溶血环。

20.答案：E

解析:20.细菌的代谢产物包括：热原质、毒素、维生素、色素和抗生素、细菌素。

21.答案：B

解析:21.（牙合）平面从上颌中切牙的近中切角到双侧第一磨牙的近中颊尖顶所构成的假想平面，该平面与鼻翼耳屏线平行，基本上平分颌间距离。以上颌牙列的（牙合）平面为基准，上颌中切牙、尖牙、前磨牙颊尖与该平面接触，上颌第一磨牙的近颊尖与该平面接触；侧切牙与该平面不接触；磨牙的其他牙尖距离该平面的距离，从前向后依次增大。

22.答案：A

解析:22.正常成人每天的唾液分泌量为1000～1500ml，其中的绝大多数来自三对大唾液腺。在无任何刺激的情况下，唾液的基础分泌为每分钟0.5ml。

23.答案：B

解析:23.上颌中切牙（牙合）龈径大于近远中径。

24.答案：C

解析:24.地高辛有正性肌力作用，加强心肌收缩性；负性频率作用，可减慢窦房结频率；对传导的影响为减慢房室传导而减慢心室率，用于心房颤动、心房扑动，可缓解心功能不全的症状，但对大多数病人并不能制止房颤。

25.答案：B

解析:25.牙演化特点是：牙体形态由单一到复杂；牙齿数量从多到少；替换次数从多牙列发展为双牙列；牙根从无到有；牙附着于颌骨式，由端生牙到侧生牙，再发展为槽生牙；生长部位从散在于广泛部位到集中于上下颌骨。

26.答案：C

解析:26.（牙合）面点隙为3条或3条以上的发育沟相交所成的点形凹陷。

27.答案：E

解析:27.牙具有咀嚼功能，还可刺激颌骨、面部的正常发育，增进牙周组织健康，反射性地刺激胃肠蠕动，胰胆等消化液的分泌，BC项均正确。牙具有发音和言语功能，A项正确。完整的牙弓维持着面部外形的自然和美观，故牙齿能保持面部的正常形态，D项正确。口腔的自洁作用需要舌和唾液腺的参与，牙不具有保持口腔清洁的作用，E项错误。

28.答案：C

解析:28.下颌第一磨牙髓腔颈部横剖面观，髓室底有2～4个根管，近中根一般为颊、舌两个小而圆根管，远中根一般为椭圆形，AB项不对；同样上颌第一磨牙髓腔颈部横剖面观，近颊根管较扁，远颊根管虽较远但较小，E项不对，从牙颈部横切面观根管口大而圆的是上颌第一磨牙腭侧根，故选C项。

29.答案：E

解析:29.上颌动脉（颌内动脉）为颈外动脉的终末支之一，在下颌骨髁突颈部的后内方发出，经髁突颈部深面前行至颞下窝，通常在翼外肌的浅面或深面，行向前上，经翼上颌裂进入翼腭窝。主要分支分布于硬脑膜、上、下颌骨、牙齿、腭、鼻窦、咀嚼肌和鼻腔等。

30.答案：A

解析:30.髓腔大，根尖孔大，血供充足，牙髓的恢复能力强，治疗易于成功。牙髓通过根尖孔直达牙尖，牙髓炎治疗不及时往往会引起根尖病变。

31.答案：D

解析:31.颞下颌关节盘前伸部较厚，表面有滑膜覆盖，其前方有两个附着，即颞前附着和下颌前附着。两个附着之间有翼外肌上头的肌腱。

32.答案：C

解析:32.各种抗生素在分类上均属于抑菌剂，它不能杀灭细菌，而是抑制细菌的生长，最终达到控制各类感染的目的。

33.答案：A

解析:33.梅毒螺旋体只感染人，人是梅毒的唯一传染源。

34.答案：B

解析:34.肥达反应阳性开始于伤寒发病后的第2周。

35.答案：C

解析:35.单克隆抗体的应用不包括血清Cl-含量测定。

36.答案：B

解析:36.IL-2可使NK细胞成为LAK细胞。

37.答案：D

解析:37.符合原核细胞型微生物的说法是细胞器很不完善，只有核糖体。

38.答案：A

解析:38.绝大部分抗原为TD抗原针对应答，包括细胞免疫和体液免疫均需要T细胞的参与，故T细胞缺陷不仅影响细胞免疫而且影响体液免疫。因此，新生儿先天性胸腺缺陷将导致严重细胞免疫和体液免疫缺陷。

39.答案：C

解析:39.无

40.答案：E

解析:40.无

41.答案：C

解析:41.无

42.答案：C

解析:42.上颌乳尖牙唇面牙尖长大，约占牙冠长度一半，近中牙尖嵴长于远中牙尖嵴，牙尖偏远中，与恒尖牙相反。

43.答案：B

解析:43.当小开口运动时，两侧髁状突仅做转动，运动轴心在髁突活动发生在关节下腔。当大开口运动时，髁状突不仅转动而且滑动。

44.答案：C

解析:44.下颌第一乳磨牙牙冠形态不同于任何恒牙。

45.答案：D

解析:45.乳牙髓腔表现为髓室大、髓壁薄、髓角高、根管粗、根管方向斜度较大，根尖孔亦大。A项根管细不对，B项髓壁厚不对，C项髓角低不对，E项根尖孔小不对。

46.答案：A

解析:46.唇面牙冠近似圆五边形，唇面唇轴嵴突出。近中边缘嵴较直，远中边缘嵴较圆突，不对称，牙根颈部横截面为椭圆三角形，不成葫芦形，舌隆突非常显著，远中牙尖嵴大于近中牙尖嵴，牙尖偏近中。

47.答案：E

解析:47.增生性龈炎的牙龈增生不超过1/3；遗传性牙龈纤维瘤病牙龈增生覆盖牙冠的2/3以上。而慢性牙周炎和牙龈瘤没有全口牙龈增生表现；结合肾移植

病史和增生情况，最可能的诊断为E（药物性牙龈增生）。

48.答案：A

解析:48.根管距离解剖性根尖孔0.5～1mm处存在着牙本质牙骨质界是牙髓与根尖牙周膜组织的分界，可作为根管充填的终止点。

49.答案：E

解析:49.翼内肌分深浅两头，深头起自翼外板的内侧和腭骨锥突；浅头起自腭骨锥突和上颌结节；止于下颌角内侧面和翼肌粗隆。

50.答案：D

解析:50.颞下间隙位于颅中窝底，前界为上颌结节及上颌颧突的后面；后界为茎突及茎突诸肌；内侧为蝶骨翼突外侧板；外侧界为下颌支上份及颧弓；上界为蝶骨大翼的颞下嵴及颞下面；下界为翼外肌下缘平面并与翼下颌间隙分界。

51.答案：E

解析:51.寄生虫感染时水平明显升高的是IgE。

52.答案：D

解析:52.腮腺咬肌区有许多重要的神经血管通过，可分为纵行和横行两组：纵形组为颞浅动静脉、耳颞神经、下颌后静脉及颈外静脉；横行组为面神经、上颌动静脉及面横动脉。而舌下神经行走于下颌角水平时，即弯曲向前，行于二腹肌、茎突舌骨肌与舌骨舌肌之间。因此，行走过程中与腮腺区没有任何关系。腮腺区穿刺是不会损伤舌下神经的，而ABCE项中的任何一个都是有可能损伤的。

53.答案：C

解析:53.颊神经（颊长神经）：布于下颌磨牙及第二前磨牙的颊侧牙龈及颊部的黏膜和皮肤。属于下颌神经。

54.答案：D

解析:54.无

55.答案：C

解析:55.无

56.答案：C

解析:56.无

57.答案：D

解析:57.面神经颅外段的分支由上至下依次为:（1）颞支；（2）颧支；（3）颊支；（4）下颌缘支；（5）颈支。

58.答案：E

解析:58.因为头臂干在胸骨颈静脉切迹的稍上方越过气管前方，如果切口位置低于第5气管软骨环，容易伤及头臂干等结构。

59.答案：D

解析:59.下颌骨薄弱部位包括正中突颈部；颏孔区；下颌角；髁突颈部。

60.答案：A

解析:60.翼下颌间隙（翼颌间隙）位于下颌支与翼内肌之间。前界颞肌及颊肌，后界腮腺，上界翼外肌下缘，下以翼内肌附着于下颌支处为界。间隙内主要有舌神经、下牙槽神经和下牙槽动、静脉通过。翼下颌间隙向上与颞下间隙及颞间隙通连，向前通颊间隙，向下与舌下下颌下间隙相通，向后与咽旁间隙相通，向外通咬肌间隙。尚可经颅底血管神经通颅内。

61.答案：C

解析:61.牙演化的特点：（1）牙形由单一同形牙向复杂异形牙演化；（2）牙数目由多变少；（3）牙的替换次数由多牙列向双牙列演化；（4）牙的分布由广泛至逐渐集中于上、下颌骨；（5）牙根从无到有，牙附着于颌骨的方式由端生牙至侧生牙，最后向槽生牙演化。

62.答案：C

解析:62.（牙合）面上两斜对牙尖的三角嵴相连而成斜嵴，上颌第一磨牙（牙合）面此标志最突出，C项正确，横嵴是相对两个牙尖的三角嵴相连而成的，为下颌第一前磨牙的解剖标志。

63.答案：C

解析:63.无

64.答案：A

解析:64.根管口指髓室底上髓室与根管的移行处，A项正确。而髓室的开口处，髓腔的开口处，根管的开口处这样的描述不确切，CDE项不正确。根管末端的开口处叫根尖孔，B项不正确。

65.答案：A

解析:65.额突位于上颌骨。喙突位于下颌骨的下颌支。翼突位于蝶骨，从蝶骨体和大翼交界处垂直下降，分为内板和外板。颞突位于颧骨。锥突位于腭

骨。

66.答案：E

解析:66.上颌骨的前面在尖牙窝的上方有一椭圆形的眶下孔而无眶下窝的解剖结构。上颌骨没有关节，自然也没有关节窝，颌面部的关节窝位于颞骨。翼腭窝是由上颌骨、腭骨和蝶骨翼突围成的，不是上颌骨上的结构。翼肌窝位于下颌骨内侧髁突前方，故D项错误。尖牙窝位于上颌骨前面切牙窝的外侧。

67.答案：E

解析:67.二腹肌的中间腱附着于舌骨体与舌骨大角交界处。

68.答案：D

解析:68.翼外肌有上、下两头，上头起于蝶骨大翼的颞下面和颞下嵴；下头起于翼外板的外侧面，向后外方走行，止于髁突颈部的关节翼肌窝、关节囊和关节盘。功能：使下颌骨向前并降下颌骨。

69.答案：C

解析:69.翼腭间隙（翼腭窝）位于眶尖的下方、颞下窝的内侧。前界上颌骨体部，后界蝶骨翼突，上为蝶骨大翼，内以腭骨垂直板为界。间隙内主要有上颌神经、蝶腭神经节、上颌动脉及其分支。翼腭间隙向前经眶下裂通眼眶，向内经蝶腭孔通鼻腔，向外经翼上颌裂通颞下间隙，向下经翼腭管通口腔，向后上经圆孔通颅腔。

70.答案：B

解析:70.颌间固定是为了恢复和维持正常的咬合关系，下颌骨一般固定4～6周，上颌骨3～4周。

71.答案：B

解析:71.（牙合）面：略呈长方形，近远中径大于颊舌径，颊缘长于舌缘；近中缘较直，远中缘短而突。可见五个牙尖：近中颊尖、远中颊尖、远中尖、近中舌尖和远中舌尖，远中尖最小。颊侧牙尖短而圆，舌侧牙尖长而锐。可见中央窝和近中窝。有三个点隙：中央点隙、近中点隙和远中点隙。有五条发育沟：颊沟、远中颊沟、舌沟、近中沟和远中沟。

72.答案：B

解析:72.面神经颧支：分布于眼轮匝肌、颧肌和提上唇肌。颧支损伤后眼睑不能闭合。

73.答案：B

解析:73.下颌第一恒磨牙的髓室呈矮立方形，近远中径＞颊舌径＞髓室高度。

74.答案：A

解析:74.颞支常为2支，经下颌骨髁状突的浅面或前缘，从腮腺上缘外出，紧贴骨膜表面，越过颧弓后段的浅面行向前上，分布于额肌与眼轮匝肌。该支受损引起同侧额纹消失。

75.答案：D

解析:75.牙冠磨耗发生最多的面为牙合（切）面、邻面。

76.答案：E

解析:76.绞釉的釉柱整个行程不完全呈直线，约在内2/3处弯曲。此排列方式可增强对抗剪切力的强度，咀嚼时不易被劈裂。

77.答案：A

解析:77.无

78.答案：B

解析:78.无

79.答案：C

解析:79.无

80.答案：C

解析:80.无

81.答案：C

解析:81.无

82.答案：D

解析:82.颈深筋膜浅层在颌下区下方附于舌骨，向上分为浅、深两层，形成下颌下腺鞘，其间含有下颌下腺、下颌下淋巴结和面动脉、面静脉等。

83.答案：C

解析:83.无

84.答案：C

解析:84.上颌中切牙唇面：近中缘与切缘较直，远中缘略突。切缘与近中缘相交而成的近中切角近似直角，远中切角略为圆钝。在切缘1/3处可见两条浅的纵行发育沟。新萌出时切缘可见3个切缘结节。外形高点在颈1/3处。舌面外形似唇面但较小。中央凹陷称为舌窝，四周有突起的嵴，分别称为近中边缘嵴、远中边缘嵴、切嵴和颈部的舌隆突。外形高点在颈1/3处。

85.答案：C

解析:85.上颌神经属于三叉神经的一支，三叉神经大部分为感觉纤维，小部分为运动纤维，不含交感与副交感神经纤维。三叉神经分出三支，分别是眼神经、上颌神经和下颌神经，其中眼神经和上颌神经都是感觉神经，只有下颌神经为混合性神经。

86.答案：C

解析:86.舌下区的内容：（1）舌下腺及下颌下腺深部；（2）下颌下腺导管及舌神经；（3）舌下神经及其伴行静脉；（4）舌下动脉。

87.答案：D

解析:87.此题为基本知识题，考核“三叉神经第三支的特点”。三叉神经的三条神经干分别称为眼神经、上颌神经和下颌神经，前二支为感觉神经，后者（第三支）为混合性神经，含大的感觉根和小的运动根。

88.答案：B

解析:88.下颌第一乳磨牙：（1）牙冠形态不同任何恒牙。颊面虽为四边形，但近中缘长直，远中缘特短且突。近中颊尖大于远中颊尖，近中颊颈嵴最突。两颊尖之间有沟。舌面可见长而尖的近中舌尖和短小而圆的远中舌尖，近远中缘的长度约相等。两舌尖之间有沟。面为不规则的四边形，近中边缘嵴特短，近中颊、舌两尖相距较近，三角嵴相连，将面分成较小的近中窝及较大的远中窝。面的沟嵴不清晰。（2）牙根分近中及远中两根。

89.答案：B

解析:89.腮腺深叶的深面与茎突诸肌及围以蜂窝组织的深部血管神经（颈内动、静脉和第IX～XII对脑神经）相毗邻。上述结构称为“腮腺床”。

90.答案：B

解析:90.眶下间隙位于眼眶前部的下方，上界是眶下缘，下界是上颌骨的牙槽突，内界鼻侧缘，外以颧肌为界。

91.答案：E

解析:91.翼下颌间隙位于下颌支内侧骨壁与翼内肌外侧面之间。前界为颞肌及颊肌；后为腮腺鞘；上为翼外肌的下缘；下为翼颞内肌附着于下颌支处；呈底在上、尖向下的三角形。此间隙中有从颅底卵圆孔出颅之下颌神经分支及下牙槽动、静脉穿过，借蜂窝组织与相邻的颞下、下颌下、舌下、咽旁、咬肌诸间隙相通；经颅底血管、神经还可通入颅内。

92.答案： A

解析:92.牙演化的特点：（1）牙形由单一同形牙向复杂异形牙演化；（2）牙数目由多变少；（3）牙的替换次数由多列牙向双列牙演化；（4）牙的分布由广泛至逐渐集中于上、下颌骨；（5）牙根从无到有，牙附着于颌骨的方式由端生牙至侧生牙，最后向槽生牙演化。

93.答案：A

解析:93.因心脑血管疾病、严重肝病或因其他原因长期服用抗凝剂者，常有出血倾向，牙周治疗前应检查其出、凝血时间和凝血酶原时间。治疗时操作应轻

柔，减少创伤。

94.答案：A

解析:94.牙冠有解剖牙冠和临床牙冠之分。临床牙冠为牙体暴露于口腔部分，牙冠与牙根以颈缘为界。

95.答案：B

解析:95.下颌神经为混合性神经，是三叉神经中最大的分支，经卵圆孔出颅。

96.答案：A

解析:96.咀嚼运动的三种生物应力为咀嚼力、（牙合）力、最大（牙合）力。

97.答案：D

解析:97.正常人腮腺和下颌下腺分泌唾液的量占全唾液分泌量的90%。

98.答案：E

解析:98.影响咀嚼效率最主要的因素为牙齿的功能性接触面积。

99.答案：E

解析:99.面神经为混合性神经，含有三种纤维，即运动纤维、副交感纤维和味觉纤维。

100.答案：C

解析:100.（牙合）力大小顺序：第一磨牙＞第二磨牙＞第三磨牙＞第二前磨牙＞第一前磨牙＞尖牙＞中切牙＞侧切牙。上颌侧切牙的（牙合）力最小。

101.答案：B

解析:101.大张口时主要是翼外肌下头收缩牵引髁状突和关节盘向前。

102.答案：B

解析:102.面后静脉由颞浅静脉和上颌静脉（颌内静脉）在腮腺深面汇合而成。下行分为前、后两支，前支与面前静脉汇合成面总静脉；后支与耳后静脉汇合，形成颈外静脉。

103.答案：C

解析:103.下颌第一乳磨牙牙冠：形态不同于任何恒牙。颊面虽为四边形，但近中缘长直，远中缘特短且突。近中颊尖大于远中颊尖，近中颊颈嵴最突。两颊尖之间有沟。舌面可见长而尖的近中舌尖和短小而圆的远中舌尖，近远中缘的长度约相等。两舌尖之间有沟。（牙合）面为不规则的四边形，近中边缘嵴特短，近中颊、舌两尖相距较近，三角嵴相连，将（牙合）面分成较小的近中窝及较大的远中窝。（由此特点可知，颊面虽为四边形，但因其形态不规则，似三角形）。而C项是明显错误的。下颌第一乳磨牙的牙冠，近中舌尖长而尖，远中舌尖短小而圆。

104.答案：D

解析:104.上颌第一磨牙的腭侧根和上颌第二磨牙的近中颊根与上颌窦最近，也最容易进入上颌窦。

105.答案：C

解析:105.牙齿震荡后牙髓可能暂时处于休克状态而对测试没有反应，但并不代表牙髓已经坏死，所以切忌即刻做根管治疗。

106.答案：A

解析:106.下颌体：外侧面中线处有正中联合；正中联合两旁有左右各一的颏结节；从颏结节向后上延至下颌支前缘的骨嵴，称为外斜线，有降下唇肌及降口角肌附着；在外斜线上方，下颌第二前磨牙的下方或第一、第二前磨牙之间的下方，下颌体上、下缘之间略偏上处有颏孔，其内侧面近中线处有两对突起，上颏棘和下颏棘；自下颏棘斜向后上与外斜线相应的骨嵴称为内斜线（下颌舌骨线）；内斜线上方，颏棘两侧有舌下腺窝；内斜线下方，近下颌体下缘有下颌下腺窝和二腹肌窝。

107.答案：C

解析:107.必须跨过至少3个牙位方可固定牙槽突骨折。

108.答案：E

解析:108.唇裂无论程度如何都失去了上唇的正常解剖形态，并可累及到鼻的形态，出现鼻小柱歪斜、鼻孔不对称等改变。正常上唇形态左右对称，唇的下1/3略向上翘，红唇中部有突向前下的唇珠。

109.答案：E

解析:109.对无牙颌患者在行上颌总义齿修复时，正确的义齿后缘应在翼上颌切迹与腭小凹后2mm的连线上。腭小凹在上腭中缝后部软硬腮连接处的稍后方。颤动线位于软腭与硬腭交界的部位。由此可见答案ABCD项均不符合上总义齿后缘位置的要求。

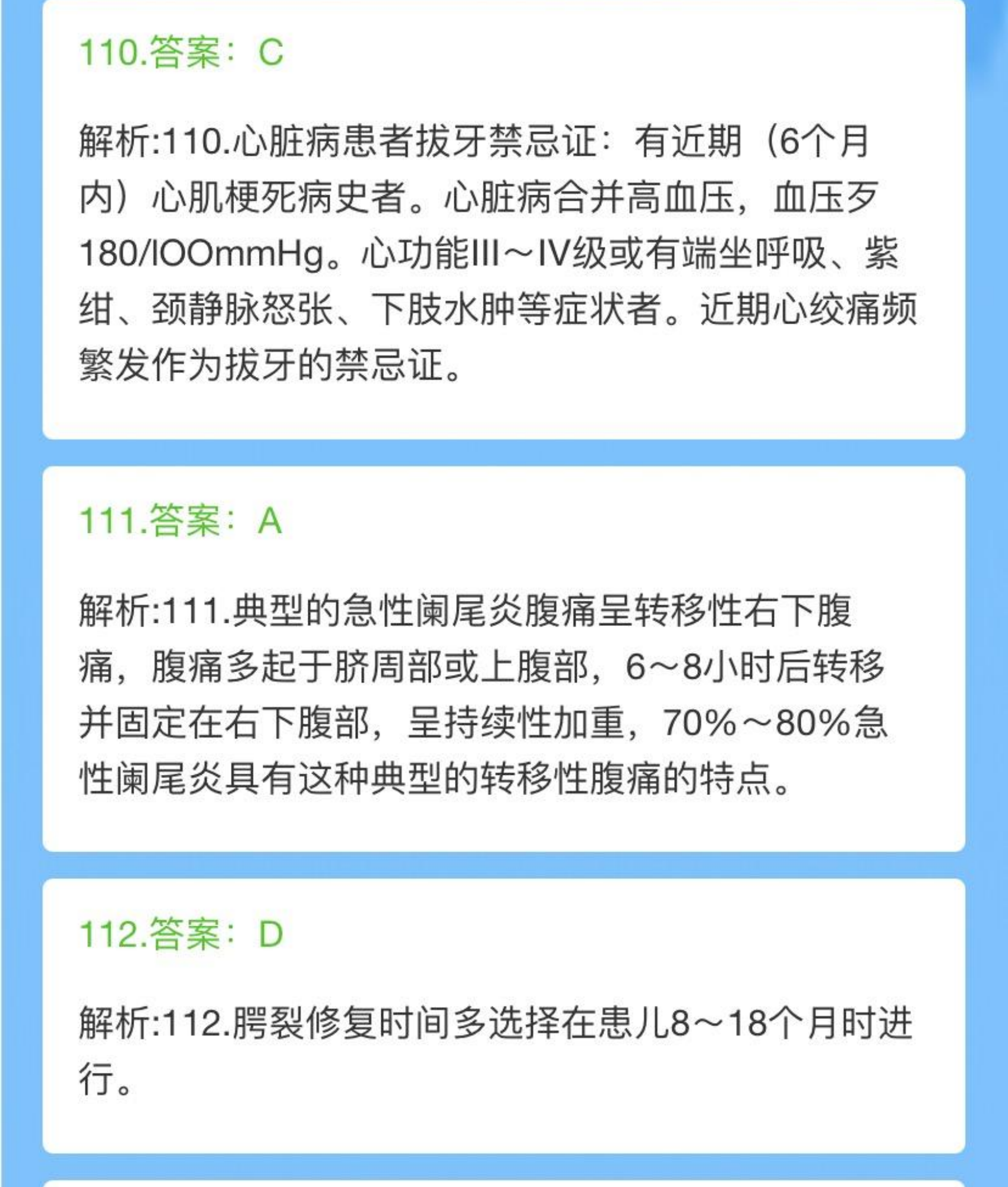

110.答案：C

解析:110.心脏病患者拔牙禁忌证：有近期（6个月内）心肌梗死病史者。心脏病合并高血压，血压歹180/lOOmmHg。心功能III～IV级或有端坐呼吸、紫绀、颈静脉怒张、下肢水肿等症状者。近期心绞痛频繁发作为拔牙的禁忌证。

111.答案：A

解析:111.典型的急性阑尾炎腹痛呈转移性右下腹痛，腹痛多起于脐周部或上腹部，6～8小时后转移并固定在右下腹部，呈持续性加重，70%～80%急性阑尾炎具有这种典型的转移性腹痛的特点。

112.答案：D

解析:112.腭裂修复时间多选择在患儿8～18个月时进行。

113.答案：B

解析:113.透明层：位于病损的最前沿，和正常牙釉质相连，是龋损最早发生的组织学改变。此层牙釉质晶体开始出现脱矿，晶体间孔隙较正常牙釉质增大，孔隙容积约为1%，较正常牙釉质（0.1%）增多。

114.答案：A

解析:114.釉梭是起始于釉牙本质界伸向釉质的纺锤状结构，形成于釉质发生的早期。在磨片中，牙尖及切缘部位较多见。在牙尖部较多见，它是成牙本质细胞的胞质突起的末端膨大。

115.答案：D

解析:115.乳牙患龋率高，发病早，龋蚀范围广，龋蚀发展速度快，修复性牙本质形成活跃，但自觉症状不明显，因此本题的正确答案为D。

116.答案：E

解析:116.颞下颌关节强直分为真性关节强直和假性

关节强直两类。前者是由关节内纤维性或骨性粘连引起，也称关节内强直；后者是因软组织损伤产生的瘢痕限制下颌运动造成的，也称颌间挛缩。颞下颌关节强直需手术治疗。

117.答案：D

解析:117.上颌中切牙近中切角为直角，远中切角较圆钝。舌面中央凹陷成明显的舌窝。牙冠由4个生长叶组成切1/3有两条浅的发育沟，将唇面分为三份，此沟源于三个生长叶。近中面比远中面稍长。切嵴位于牙体长轴的唇侧。

118.答案：E

解析:118.牙本质的球形钙化不能充分融合，存留的未矿化基质，形成球间牙本质。多见于釉牙本质界处。

119.答案：A

解析:119.牙槽骨具有受压时发生吸收、随牙的萌出不断发生改建（吸收和新生）的特性，正畸的生物学基础。

120.答案：A

解析:120.结合上皮是无角化鳞状上皮，类似的有唇黏膜、颊、口底、舌腹、软腭等。而唇红上皮、牙龈上皮和硬腭黏膜有角化。舌黏膜是一种特殊的黏膜，舌背的丝状乳头区细胞有角化现象。此外，它没有上皮钉突，刺激时可产生。

121.答案：C

解析:121.颈内动脉入颅前无分支，颈外动脉有多条分支，有没有分支是颈外动脉和颈内动脉的最主要区别。

122.答案：B

解析:122.此题是釉质组织结构基本知识题。釉质由细长的柱状结构组成，这些柱状结构起自釉质牙本质界，贯穿釉质全层而达牙的表面，其走行方向反映成釉细胞形成釉质时向后退缩的路线。因此，釉质的基本结构是釉柱。

123.答案：B

解析:123.此题是牙体组织基本知识题。釉质牙本质界的形态不是一条直线，而是小弧形线。弧形线的凸面朝向釉质，凹面朝向牙本质。此组织结构可使釉质和牙本质的接触面积增大，并且有增强釉质与牙本质附着的作用。

124.答案：D

解析:124.面神经颅外段的分支由上至下依次为：（1）颞支：分布于额肌、眼轮匝肌上份、耳上肌和耳下肌。该支受损，同侧额纹消失。（2）颧支：分布于眼轮匝肌、颧肌和提上唇肌。颧支损伤后眼睑不能闭合。（3）颊支：位于腮腺导管上方的称为上颊支，位于导管下方的称为下颊支。分布于颧肌、笑肌、提上唇肌、提口角肌、口轮匝肌和颊肌等。颊支损伤可出现鼻唇沟变浅或消失、鼓腮无力、上唇运动力减弱或偏斜以及食物积存于颊龈沟等症状。（4）下颌缘支：支配降口角肌、降下唇肌、笑肌及颏肌。下颌缘支损伤，可导致患侧口角下垂及流涎。（5）颈支：分布于颈阔肌，并有分支与颈横神经交通。

125.答案：C

解析:125.牙囊最初围绕发育中的牙，随牙根形成和牙的萌出，牙囊分化为牙支持组织：牙骨质、牙周韧带和支持性牙槽骨。

126.答案：E

解析:126.上颌第一前磨牙为前磨牙中体积最大、颊尖偏向远中和有近中沟由近中点隙越过近中边缘嵴至近中面者。（1）牙冠：①颊面与尖牙唇面相似但较短小，颊面中部有纵行的颊轴嵴，颊尖是前磨牙中唯一偏向远中者。外形高点在颈1/3的颊颈嵴上。②舌面小于颊面，似卵圆形，光滑，舌尖较颊尖短小、圆钝，偏向近中，外形高点在中1/3。③邻面约呈四边形，近远中接触区均靠（牙合）缘偏颊侧。近中面近颈部明显凹陷，有沟从（牙合）面近中边缘嵴跨过至近中面的1/3处。④（牙合）面外形为轮廓显著的六边形，颊边宽于舌边。（2）牙根：形扁，多在牙根中部或根尖1/3处分为颊舌二根。颊根长于舌根，根的近远中面较平，自颈缘以下至根分叉处有沟状凹陷。远中面的沟较近中面者深。少数为单根，其近中面的沟长，约占根长的大部分。根尖偏向远中。

127.答案：D

解析:127.腮腺床的结构不含颈外动脉，包含茎突与茎突诸肌、颈内动脉、颈内静脉以及第IX～XII对脑神经。

128.答案：B

解析:128.无

129.答案：A

解析:129.无

130.答案：D

解析:130.无

A3型题

131.答案：BCE

解析:131～133.甲亢患者内科治疗可选甲巯咪唑进行治疗。治疗期间应定期复查血常规，以了解是否有骨髓抑制发生。抗甲状腺作用药物的机制是抑制甲状腺内过氧化物酶，从而阻碍吸聚到甲状腺内碘化物的氧

化及酪氨酸的偶联，阻碍甲状腺激素（T4）和三碘甲状腺原氨酸（T3）的合成。

132.答案：DB

解析:134～135.寻常型天疱疮本病的病理特征为棘层松解和上皮内疱形成。由于疱壁薄且脆弱易破，以及有周缘扩展现象，很难切取到完整的疱，但镜下仍然见到松解的棘细胞，这种上皮细胞没有细胞间桥，细胞肿胀呈圆形，核染色深，常有胞质晕环绕着核周围，这种游离为单个或数个成团的细胞，称之为天疱疮细胞（Tzanck cell）。采用探针沿疱底向周围外观上似健康的黏膜上皮轻微挑拨，出现剥离即为周缘扩展现象，是天疱疮的主要临床特征。口腔较早期出现病损的部位。起疱前常先有口干、咽干或吞咽时刺痛等症状。

133.答案：AD

解析:136～137.原位癌就是指癌细胞只出现在上皮层内，而未破坏基底膜，或侵入其下的间质或真皮组织，更没有发生浸润和远处转移，故136题选A项。基底细胞癌是皮肤癌中最多见的一种，一般仅在局部呈浸润性生长，很少发生转移，故137题选D项。

134.答案：CE

解析:138～139.菌斑性牙龈炎的龈缘牙菌斑里牙龈卟啉单胞菌、中间普氏菌、梭形杆菌和螺旋体比例增高，但低于深牙周袋中的比例。慢性成人牙周炎的致病菌主要是牙龈卟啉单胞菌。局部型青少年牙周炎的致病菌主要是伴放线放线杆菌。

135.答案：EBA

解析:140～142.环孢素为器官移植后首选抗排斥药，常容易引起牙龈增生，故140题选E项；在慢性牙周炎的治疗当中，四环素可作为缓释剂型用于清除牙石后的辅助治疗，故142题选A项；甲硝唑对革兰氏阳性、阴性厌氧菌及脆弱类杆菌有较强杀灭作用，对需氧菌及兼性厌氧菌无效，故141题选B项。

B1型题

136.答案：ADCE

解析:143～146.感染性口角炎由真菌、细菌、病毒等病原微生物引起。口腔念珠菌病主要是由白色念珠菌感染引起的，其属于真菌感染。带状疱疹的病因主要

是病毒感染。寻常型天疱疮是由自身免疫系统出现问题造成的。

137.答案：ABCD

解析:147～150.唾液不仅对消化有很大作用，且与口腔的很多功能均有密切关系。唾液作用主要有：

（1）消化作用。唾液内的淀粉酶，能将食物中的淀粉分解成麦芽糖。（2）溶酶作用。使食物的有味物质，先溶解于唾液，然后弥散与味蕾接触而产生味觉，兴奋食欲，相应的增加唾液的分泌。（3）润滑作用。唾液内的黏液素，可保持口腔组织的润滑柔软，使咀嚼、吞咽、言语等功能顺利进行。（4）清洁作用。唾液是流动的，流量较大，流速较快，使口腔内的食物残渣、细菌、脱落上皮等得以清洗，对预防感染及龋齿具有重要作用。（5）稀释和缓冲作用。若刺激性很强的物质进入口内，唾液分泌立即增多，以稀释其浓度。碳酸氢盐起到缓冲作用。

上一节解析 下一节解析